

УДК 616.714.35-006.328-073.756.8-053.9

КЛИНИЧЕСКИЕ ОСОБЕННОСТИ МЕНИНГИОМ ЗАДНЕЙ ЧЕРЕПНОЙ ЯМКИ У БОЛЬНЫХ ПОЖИЛОГО И СТАРЧЕСКОГО ВОЗРАСТА

*Дюшеев Б.Д., Кулов Б.Б., Сайдалиев Ш.М.,
Турдугулов Ч.Н., Шпагина О.В., Гелястанов А.Т.*

Отделение нейрохирургии №1,
Национальный госпиталь при МЗКР
г. Бишкек, Кыргызская Республика.

В статье представлены клинические особенности менингиом задней черепной ямки у 98 больных пожилого и старческого возраста, пролеченных в течение последних 20 лет в НГ МЗ КР.

Ключевые слова: задняя черепная ямка, черепно-мозговые нервы, менингиомы, пожилые, очаговая симптоматика, скат, большое затылочное отверстие.

ЖАШЫ УЛГАЙГАН ЖАНА КАРЫ БЕЙТАПТАРДЫН АРТКЫ БАШ ЧУНКУРУНДАГЫ МЕНИНГИОМАЛАРЫНЫН КЛИНИКАЛЫК ӨЗГӨЧӨЛҮКТӨРҮ

Саламаттык Сактоо Министирлигинин
карамагындагы Улуттук Госпиталь.
Нейрохирургия №1 бөлүмү,
Бишкек ш., Кыргыз Республикасы.

Макалада сонку 20 жыл аралыгындагы Улуттук Госпиталда даарыланган 98 жашы улгайган жана кары бейтаптардын арткы баш чункурундагы менингиомаларынын клиникалык өзгөчөлүктөрү.

Негизги сөздөр: арткы баш чункуру, баш мээ нервдери, менингиомалар, жашы улгайгандар, так белгилер, жантайма, арткы баш чункурунун чон тешиги.

Очаговые нарушения при МЗЧЯ в фазе выраженных клинических проявлений отличаются большим многообразием, чем в дебюте заболевания. Они формируются и вследствие дислокационного синдрома, и в результате вторичных дисгемических нарушений. Подробная симптоматика менингиом задней черепной ямки (МЗЧЯ) описана нами у 119 больных, проходивших лечение в отделении нейрохирургии НГ в течении 20 лет. Частота очаговых клинических симптомов МЗЧЯ, на этапе госпитализации, в зависимости от их локализации приведена в таблице 1.

Мозжечковые расстройства были наиболее частыми очаговыми симптомами МЗЧЯ при поступлении в клинику выявлены у 112 больных (94,1%), из них 29 больных были лишены возможности самостоятельного передвижения. При этом среди первоначальных симптомов атактические расстройства при МЗЧЯ составляли лишь 11,7%.

Из черепных нервов симптомы поражения тройничного нерва относятся к самым частым симптомам. Изменения со стороны роговичного рефлекса односторонние или двухсторонние наблюдались в 104 наблюдениях (87,3%).

Нарушение чувствительности на лице имеет большое топико-диагностическое значение. Чаще и раньше наблюдаются гипестезии слизистой носа, роговицы и ротовой полости (44 наблюдения), расширение зоны гипестезии на половину лица выявлено у 38 больных. Двустороннее снижение чувствительности на лице, как следствие значительной дислокации ствола мозга, выявлено у 9 больных, причем только при менингиомах ЗППВК и намета мозжечка.

Тригеминальные боли были у 17 больных, у 11 из них по типу невралгии тройничного нерва. В большинстве случаев на ранних этапах заболевания невралгические боли расценивались, как «идиопатическая невралгия тройничного нерва». Следует подчеркнуть, что невралгические боли при менингиомах ЗППВК в процентном отношении почти в 2 раза чаще наблюдались, чем при невриномах слухового нерва.

При менингиомах конвекситальной поверхности мозжечка и БЗО поражение V пары ЧМН мы не наблюдали, что обусловлено локализацией опухоли вдали от корешков тройничного нерва.

Поражение двигательной порции тройничного нерва со снижением мышечного тонуса и силы жевательных мышц выявлено у 12 (10,1%) больных, в абсолютном большинстве случаев при менингиомах ЗППВК (10 наблюдений). Во всех случаях поражение двигательной порции тройничного нерва соответствовало стороне расположения опухоли.

Изменения со стороны VIII черепного нерва являются следующими по частоте после симптомов поражения тройничного нерва у ЛПСВ с менингиомами ЗППВК. Нарушения слуха на стороне опухоли выявлены у 45 больных (78,9%), у 27 имела глухота, у 18 гипакузия разной степени выраженности.

Почти у каждого второго больного с менингиомами ската имелись нарушения слуха. При менингиомах намета мозжечка у каждого третьего больного имела различную степень выраженности гипакузия (10 наблюдений).

Менингиомы БЗО и конвекситальной поверхности мозжечка редко сопровождаются нарушениями слуха.

Головокружения в группе больных с менингиомами ЗППВК отмечены в 24 (42,1%) случаях, из них в 4-х наблюдениях головокружение было первым клиническим проявлением менингиом указанной локализации. Следует отметить, что большинство (22 наблюдения) больных под головокружением подразумевали нарушения равновесия, шаткость при ходьбе.

Самым частым вестибулярным симптомом при менингиомах ЗППВК является наличие спонтанного нистагма. Так у 47 (82,4%) из 57 больных с менингиомами ЗППВК был выявлен спонтанный нистагм. В 23 случаях нистагм был

расположения опухоли было обнаружено у 37 (64,9%) больных, причем у 19 больных нарушение вестибулярной возбудимости было двухсторонним.

Поражение лицевого нерва занимает большое место в клинике МЗЧЯ. У 71 (59,6%) больного

Таблица 1

Очаговые симптомы при МЗЧЯ при поступлении в стационар в зависимости от их локализации у БПСВ (в процентах)

Клинические симптомы	Частота очаговых симптомов при менингиомах различной локализации					
	ЗППВК (57 набл.)	Тентор (35 набл.)	БЗО (10 набл.)	Скат (12 набл.)	Конжес (5 набл.)	ВСЕГО (119 набл.)
1. Мозжечковая рас-ва: статокINETические наруш-я дискоординация конечностей мышечная гипотония	98,2	97,1	80	75	100	94,1
	77,2	82,8	60	50	100	75,6
	38,5	22,8	60	33,3	40	35,2
2. Поражение V нерва: снижение корнеал-ных рефл-в нарушение чув-ти на лице тригеминальные боли поражение двиг-ной порции	94,7	91,4	50	75	80	87,3
	84,2	74,2	30	91,6	60	76,4
	22,8	5,7	0	25	0	14,2
	17,5	2,8	0	8,3	0	10,1
3. Поражение VIII нерва: глухота гипакузия головокружение спонтанный нистагм нарушение вестиб. возбужд-ти	63,2	2,8	0	6,6	0	32,7
	40,3	28	20	33,3	20	33,6
	42,1	25,7	10	16,6	60	32,7
	82,4	45,7	30	33,3	40	52,1
	64,9	8,5	0	0	0	33,9
4. Поражение VII нерва: парез лицевого нерва гемипарез лица	61,4	57,1	20	75	20	56,3
	1,7	0	0	0	20	1,6
5. Поражение XIII нерва	56,1	17,1	20	25	0	36,1
6. Поражение IX и X нервов	59,6	34,2	60	58,3	20	50,4
7. Поражение XII нерва: центральный парез периферический парез	0	5,7	10	0	0	2,5
	5,2	5,7	20	16,6	0	9,2
8. Поражение VI нерва	15,7	2,8	0	16,6	0	10,1
9. Поражение III нерва	8,7	5,7	0	8,3	0	6,7
10. Пирамидная симптоматика парезы конечностей рефлекторные нарушения	24,5	37,1	90	41,6	40	35,2
	26,3	22,8	10	25	20	21
11. Нарушение чувствительности на туловище и конечностях	3,5	5,7	70	16,6	20	11,7

горизонтальным, в большинстве случаев нистагм был больше выражен в сторону локализации опухоли. В остальных 24 случаях спонтанный нистагм был множественного характера и свидетельствовал о более грубом влиянии опухоли на вестибулярные ядра ствола мозга.

Частота спонтанного нистагма при менингиомах остальных локализаций колебалась в пределах от 33,3% до 45,7%, что значительно меньше, чем у больных с опухолями ЗЧЯ в среднем и молодом возрасте [2,7,9].

При менингиомах ЗППВК угнетение вестибулярной возбудимости на стороне

имелся парез мимической мускулатуры на стороне расположения опухоли. Функция лицевого нерва по шкале House-Brackmann у 58 больных соответствовала II и III степени, у 6 больных имелась очевидная слабость мимической мускулатуры, что соответствует IV степени, в остальных 5 случаях имелся грубый периферический парез лицевого нерва. В 2 наблюдениях был полный паралич лицевого нерва, после предыдущей операции по поводу менингиомы ЗППВК. Наибольшая частота нарушений функции лицевого нерва наблюдалась при менингиомах ската, ЗППВК и

намета мозжечка, в процентном отношении 75% - 61,4% - 57,1% соответственно.

Гемиспазмы лицевой мускулатуры на стороне опухоли наблюдались у одной больной с менингиомой ЗППВК, растущей по типу «песочных часов». Нарушение вкусовой чувствительности на передних 2/3 языка у 43 (36,1%) больных всегда были со стороны опухоли и сочетались с парезом лицевой мускулатуры. Как следует из таблицы №1 нарушение вкусовой чувствительности в абсолютном большинстве случаев наблюдалось у больных с менингиомами ЗППВК (32 наблюдения).

Нарушения функций IX и X черепных нервов выявлены более чем у половины больных (34 наблюдения, 59,6%) с менингиомами ЗППВК. Дисфагия или дизартрия наблюдалась у 15 больных, сочетание дисфагии с дизартрией у 7 больных, что свидетельствовало о каудальном направлении роста менингиом ЗППВК. Так же часто бульбарные расстройства сопровождали менингиомы ската и БЗО.

Парез XII черепного нерва по периферическому типу отмечен у трех больных с большими менингиомами ЗППВК. Одинаково часто периферический парез подъязычного нерва встречался при менингиомах БЗО и ската.

При преимущественно оральном направлении роста менингиом ЗППВК отмечались симптомы поражения III и VI пар черепных нервов. Среди наших больных более часто (9 наблюдений) страдал отводящий нерв на одноименной опухоли стороне.

Одностороннее поражение глазодвигательного нерва было обнаружено у 5 больных, с менингиомами ЗППВК, вставшими в тенториальное отверстие и далее в кавернозный синус с непосредственным сдавлением глазодвигательного нерва.

Нередкими при МЗЧЯ были двусторонние поражения глазодвигательных нервов (47 наблюдений). Во всех указанных наблюдениях выше описанные симптомы следует расценивать как поражение заднего продольного пучка, поэтому они, скорее являются общемозговыми, чем очаговыми.

Пирамидная симптоматика при МЗЧЯ в виде гемипарезов, наблюдалась у 42 больных (35,2%). В 11 случаях гемипарезы наблюдались на стороне расположения опухоли, в 13 случаях с противоположной стороны, в 17 наблюдениях у больных выявлялся нижний парапарез, в 4 случаях

больные поступали с тетрапарезом. Наиболее часто пирамидные симптомы в виде парезов конечностей наблюдались при менингиомах БЗО и ската.

Проводниковые чувствительные и пирамидные нарушения относятся к поздним симптомам большинства МЗЧЯ (за исключением менингиом БЗО и ската), их топики-диагностическое значение относительно обследований БПСВ.

При МЗЧЯ у ЛПСВ в 70,8% на КТ-граммах новообразования были гиперденсивны. Необходимо отметить, что денситометрические характеристики менингиом были различны в зависимости от локализации менингиом в пределах ЗЧЯ. Чаще гиперденсивными визуализировались менингиомы ЗППВК (70,8%), конвекситальной поверхности мозжечка (80%) и намета мозжечка (93,3%). В половине случаев всех менингиом БЗО и 1/5 всех менингиом ската были изоденсивны по сравнению с сопредельными структурами мозга в ЗЧЯ. Почти с одинаковой частотой (в 1/6 части) при менингиомах всех пяти групп новообразования выглядели гетероденсивными. Кистозный компонент не был выявлен ни в одном случае МЗЧЯ.

Перитуморозный отек отсутствовал у более чем 70% всех МЗЧЯ. Не выявлено перифокального отека при менингиомах БЗО, он чаще (39,5%) сопутствовал менингиомам ЗППВК при преимущественно оральном направлении роста опухоли.

Диагностическая ценность КТ была значительно ниже при менингиомах области ската и БЗО, почти в 50% на КТ-граммах обнаруживались только косвенные КТ признаки новообразований этих локализаций.

Менингиомы ЗППВК чаще всего приходится дифференцировать с невриномами слухового нерва, к дифференциальным симптомам следует отнести более широкое место прикрепления менингиом к ЗППВК (см. рис. 1). Расширение внутреннего слухового прохода при менингиомах ЗППВК является редкостью, угол между опухолью и ЗППВК обычно тупой, в то время как при невринамах он чаще острый.

Изменения со стороны костных образований ЗЧЯ на КТ обнаруживались только при менингиомах ЗППВК. В 12,5% всех менингиом ЗППВК костные изменения в виде деструкции вершины пирамидки височной кости (2 наблюдения), расширение внутреннего слухового прохода (2 наблюдения или 4,1%) и также в 2

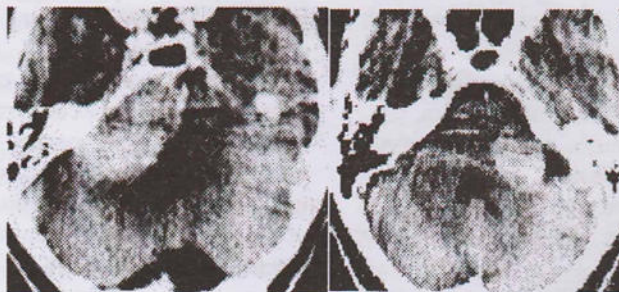

Рис. 1. А. менингиома с широкой зоной имплантации на ЗППВК справа. Б. невринома слухового нерва слева.

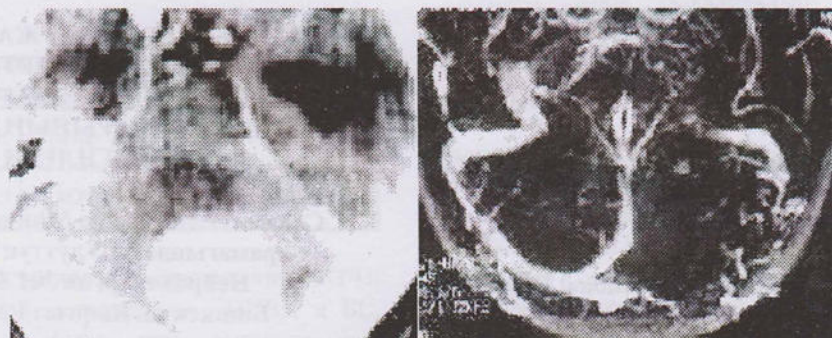


Рис. 2. КТ и МРТ в сосудистом режиме. Менингиома намета мозжечка с прорастанием просвета поперечного синуса слева

случаях менингиом ЗППВК наблюдался гиперостоз задней поверхности пирамидки височной кости.

Наличие кальцификатов в паренхиме МЗЧЯ выявлено в 11(13%) наблюдениях.

Гидроцефалия сопутствовала МЗЧЯ в 62 (79,2%) случаях, причем степень выраженности гидроцефалии в этих случаях редко была выше умеренной. Во всех в остальных 23 (20,8%) наблюдениях размеры III-го и боковых желудочков не превышали возрастной нормы. Весьма большое значение для рассматриваемой группы больных имеет наличие перивентрикулярного отека, поскольку, как мы ранее отмечали, он занимает важное место в развитии симптоматического синдрома Хакима-Адамса. У 44 (51,7%) больных с МЗЧЯ был констатирован перивентрикулярный отек мозга, из них в 14 наблюдениях (31,8%) клинически выявлялся симптоматический синдром Хакима-Адамса.

По данным КТ-исследования более 70% менингиом распространялись супратенториально, несколько чаще при менингиомах ската, ЗППВК и намета мозжечка. Распространение менингиом БЗО и ската в позвоночный канал из-за артефактов от костных образований БЗО и шейных позвонков были констатированы лишь при применении МРТ исследования, или во время оперативного вмешательства.

МЗЧЯ, чаще (в 67,8% наблюдений) были равномерно гиперинтенсивны на T2 взвешенных МР-томограммах, гипоинтенсивны в 7,1%, и в 20,1% паренхима опухоли выглядела гетероинтенсивной.

Более часто внутренняя гидроцефалия наблюдалась при менингиомах ЗППВК и конвекситальной поверхности мозжечка.

Особо ценным свойством МРТ явилась возможность визуализации сосудистого русла, как артериального, так и венозного и капиллярного.

Магнитно-резонансная ангиография (МРА), как безинвазивный метод при внутричерепных новообразованиях позволяет выявить источники их васкуляризации, степень дислокации сосудов обусловленных масс-эффектом опухоли. Весьма важным при планировании оперативных вмешательств по поводу опухолей задней черепной ямки является выявление вариантов расположения венозных синусов и их проходимости (см. рис. 2).

Таким образом, анализ клиники очаговых симптомов МЗЧЯ у БПСВ в развернутой стадии заболевания позволяет сделать следующие выводы:

- менингиомы ЗЧЯ характеризуются большей пестротой очаговых и заметным увеличением доли общемозговых симптомов фазе клинических проявлений, между тем застойные изменения на глазном дне достаточно редки, соответственно, диагностическая ценность изменений на глазном дне невелика;
- важными методами диагностики МЗСЯ у БПСВ наряду с неврологическим осмотром являются КТ, МРТ и МР-ангиография головного мозга.

Литература:

1. Донцов В.И., Крутько В.Н., Подколзин А.А. Старение: механизмы и пути преодоления. - М. 1997. - 240 с.
2. Дюшеев Б.Д. Особенности дебюта опухоли задней черепной ямки у лиц старческого возраста. Украинский нейрохирургический журнал. - 2000. - №4. - С.126-131.
3. Дягилев В.В. Психопатологические дебюты опухолей головного мозга. //Журнал невропатологии и психиатрии им. С.С. Корсакова. -1983. -Т.83. -№5-С. 650-657
4. Оглезнев К.Я., Журавлева Г.Н., Станкевич Н.А. и др. Магнитно-резонансная ангиография в диагностике поражений сонных и позвоночных артерий. //Неврол. журнал. -1999. - №5. - С. 51-55.
5. Релетто Л., Вентурини А., Верцелли М. и др. Сопутствующие заболевания и функциональный статус у пожилых онкологических больных. // Клиническая геронтология. - М. Ньюдиамед. - 1998. - № 1. - С. 10 - 17.
6. Ромоданов А.П. Нейрохирургические аспекты геронтологии. - Киев. 1995. - 415с.
7. Розуменко В.Д. Состояние и перспективы лечения опухолей головного мозга. // Бюлл. Украинской ассоциации нейрохирургов. - 2002. - Т.4. - №2. - С. 63.
8. Станиславский В.Г. Менингиомы задней черепной ямки. — К.: Вища школа, 1976. — 208 с.
9. Яхно Н.Н. Актуальные вопросы нейрогеронтологии // Достижения в нейрогеронтологии: Сб. науч. работ. — М., 1995. - С.9-29.
10. Arianta C., Caroli M., Villani R. Treatment of intracranial Meningiomas in patients over 70 years old// Acta Neurochir.— 1990.— 107.— P.47
11. Awad I.A., Kalfas I., Hahn J.F., Little J.R. Intracranial meningiomas in the aged: surgical outcome in the era of Computed Tomography//Neurosurgery.—V.24.— № 4.— P.557.— 560.
12. Blankenstajjn J.D., van Gron J., Mali A.W. P., Eikelboom B.C. Flow volume changes in the major cerebral arteries... an MR angiography study// Eur.J. vasc. endovasc. Surg. - 1997.- Vol.14, № 6. - P.446-450.
13. Riggs J.E. Rising primary malign ant brain tumor mortality in the elderly. A manifestation of differential survival//Arch. Neurol. — 1995. — V. 52(6). — P. 571—575.

CLINICAL FEATURES OF POSTERIOR CRANIAL FOSSA MENINGIOMAS IN PATIENTS ELDERLY AND SENILE AGE.

B. Duysheev, B. Koulov, Sh. Saidaliev, Ch. Turdugulov, O. Shpagina, A. Gelyastanov.

Neurosurgery Department №1, National Hospital of Ministry of Health of Kyrgyz Republic. Bishkek.

The article presents the clinical features of posterior cranial fossa meningiomas in 98 patients in elderly and senile age treated in the last 20 years in the National Hospital of Ministry of Health of Kyrgyz Republic.

Kew words: posterior cranial fossa, cranial nerves, meningiomas, elderly, focal symptoms, blumenbach's clivus, foramen magnum.



УДК 616.714.35-006.328-073.756.8-053.9

РАННЯЯ ДИАГНОСТИКА МЕНИНГИОМ ЗАДНЕЙ ЧЕРЕПНОЙ ЯМКИ У БОЛЬНЫХ ПОЖИЛОГО И СТАРЧЕСКОГО ВОЗРАСТА

Дюшеев Б.Д., Кулов Б.Б., Шпагина О.В., Сайдалиев Ш.М., Турдугулов Ч.Н., Гелястанов А.Т.

Отделение нейрохирургии №1. Национальный госпиталь при МЗКР, г. Бишкек, Кыргызская Республика.

В статье представлен анализ ранней симптоматики менингиом задней черепной ямки у 98 больных пожилого и старческого возраста, пролеченных в течение последних 20 лет в НГ МЗ КР.

Ключевые слова: задняя черепная ямка, черепно-мозговые нервы, менингиомы, пожилые, очаговая симптоматика, ранняя диагностика, скат, большое затылочное отверстие.

ЖАШЫ УЛГАЙГАН ЖАНА КАРЫ БЕЙТАПТАРДЫН АРТКЫ БАШ ЧУНКУРУНДАГЫ МЕНИНГИОМАЛАРЫНЫН ЭН АЛГАЧКЫ БЕЛГИЛЕРИ

Саламаттык Сактоо Министирлигинин карамагындагы Улуттук Госпиталь. Нейрохирургия №1 болуму, Бишкек ш, Кыргыз Республикасы.

Корутунду: макалада сонку 20 жыл аралыгындагы Улуттук Госпиталда даарыланган 98 жашы улгайган жана кары бейтаптардын арткы баш чункурундагы менингиомаларынын эн алгачкы белгилери.

Негизги сөздөр: арткы баш чункуру, баш мээ нервлери, менингиомалар, жашы улгайгандар, так белгилер, эн алгачкы белгилер, жантайма, арткы баш чункурунун чон тешиги.

В последние годы отмечается значительное увеличение больных пожилого и старческого возраста (БПСВ) с опухолями головного мозга в нейрохирургической клинике [2,7,10,11,14,15].

В структуре опухолей ЗЧЯ у пожилых значительно преобладают доброкачественные экстрацеребральные новообразования, в частности менингиомы [2,7]. Сложности с выявлением новообразований ЗЧЯ у ЛПСВ связаны с латентностью течения заболевания, возрастными анатомо-физиологическими особенностями организма и с сопутствующей полиморбидностью в пожилом и старческом возрасте [2.6.7.10.12.13].

Менингиомы задней черепной ямки (МЗЧЯ) диагностированы у 119 больных за 20 летний период в отделении нейрохирургии НГ.

МЗЧЯ встретились почти в 3 раза чаще у женщин (мужчин – 30, женщин – 89). Состояние 59 (49,5%) больных при поступлении в клинику по шкале Карновского оценивалось в 50 или немногим более, в среднем 56,7±0,9 баллов (таблица 1).

Состояние больных ПСВ с конвекситами менингиомами по шкале Карновского было несколько ниже, чем при других локализациях МЗЧЯ. Последнее, связано с длительным латентным течением опухоли и клинической манифестацией уже на стадии декомпенсации процесса.

Средняя продолжительность клинических проявлений МЗЧЯ у ЛПСВ составила 69,9±7,2 месяца, что заметно больше аналогичного показателя у больных средней возрастной группы (1,5 – 4,5 года по Станиславскому В.Г., 1976.) (таблица 2).

Таблица 1
Общее состояние больных по шкале Карновского в зависимости от локализации менингиом

Локализация менингиом	ЗППВК	Тентор.	Скат	БЗО	Конвексит.
Баллы	57,2±0,4	56±1,7	55,8±2,2	57±1,7	52±2,0